

Fibrosarcoma ameloblástico encapsulado

Delgado-Azañero W, Funes-Rumiche I, Torres-Vega F, Calderón-Ubaqui V. Fibrosarcoma ameloblástico encapsulado. Rev Estomatol Herediana. 2008; 18(2):128-135.

RESUMEN

El fibrosarcoma ameloblástico es un tumor odontogénico raro, compuesto por epitelio benigno y tejido mesenquimal maligno que semeja a un fibrosarcoma. Se considera que es la contraparte maligna del fibrosarcoma ameloblástico. Aun cuando los cambios histológicos son claramente malignos, este tumor rara vez produce metástasis, pero su crecimiento progresivo es infiltrante y destruye los tejidos adyacentes pudiendo llegar hasta la base del cráneo. En este trabajo se presenta un caso de fibrosarcoma ameloblástico desarrollado en la mandíbula derecha de una mujer joven de 19 años de edad. Las características clínicas, radiográficas y sintomatología de la lesión, correspondían a un tumor odontogénico benigno e igualmente en el estudio histológico se podía identificar una capsula fibrosa bien definida. Sin embargo, el tejido dentro de la cápsula mostraba cambios mesenquimales francamente malignos. El tratamiento consistió en la extirpación de la hemimandíbula complementado con radiaciones. El seguimiento después de 5,3 años mostró que la paciente se encontraba libre de enfermedad.

Palabras clave: FIBROSARCOMA / NEOPLASIAS MANDIBULARES / TUMORES ODONTOGÉNICOS.

Encapsulated ameloblastic fibrosarcoma

ABSTRACT

Ameloblastic fibrosarcoma is a rare odontogenic tumor composed by a benign epithelium and a malignant mesenchyme tissue resembling a fibrosarcoma. It is regarded as the malignant counterpart of the ameloblastic fibroma. Despite the clearly malignant histologic features this tumor rarely produce distant metastasis. This work reports a case of ameloblastic fibrosarcoma developed in the right mandible of a 19-year-old girl. The clinical, radiographic and symptoms resembled a benign odontogenic tumor, also in the histology a well defined capsule was identified. However, the tissue inside the capsule showed defined malignant mesenchymal changes. Treatment was surgical removal of the hemimandible following by radiation of the remaining tissues. The follow up after 5.3 year demonstrated a patient free of disease.

Key words. FIBROSARCOMA / MANDIBULAR NEOPLASMS / ODONTOGENIC TUMORS.

Wilson Delgado Azañero¹
Italo Funes Rumiche¹
Fernando Torres Vega²
Víctor Calderón Ubaqui¹

¹Docente del Departamento Académico de Medicina, Cirugía y Patología Oral. Facultad de Estomatología. Universidad Peruana Cayetano Heredia.

²Departamento de Cabeza y Cuello. Instituto Nacional de Enfermedades Neoplásicas.

Correspondencia

Wilson A. Delgado Azañero
Av. Honorio Delgado 430 - Lima 31, Perú
Teléfono: (511) 381-1950 (252)
e-mail: wdelgado@upch.edu.pe

Recibido : 10 de octubre del 2008

Aceptado : 15 de noviembre del 2008

Introducción

El fibrosarcoma ameloblástico (FSA) es una neoplasia maligna extremadamente rara, derivada del ectomesénquima de la papila dental que se desarrolla preponderantemente en la región de premolares y molares de la mandíbula (1). Se considera que es la contraparte maligna del fibroma ameloblástico en donde el componente epitelial permanece benigno, en cambio la parte mesenquimal muestra características de malignidad.

El gen supresor de tumor p53, asociado a la presencia de tumores malignos se ha identificado exclusivamente en el componente mesenquimal (2). También se ha reportado un caso de fibrosarcoma ameloblástico anaplásico desarrollado en un fibroma ameloblástico de la maxila en un paciente de 48 años de edad, 10 años después de la extirpación primaria, en el cual el análisis con biomarcadores demostró

alteraciones de los genes p53 y c-KIT sólo en el componente sarcomatoso (3).

Se ha estimado que dos tercios de FSA crecen de novo y el resto se desarrollan a partir de fibromas y fibro-odontomas ameloblásticos preexistentes (4-6). El mecanismo de la transformación maligna de un fibroma ameloblástico en FSA no se conoce, pero los casos reportados indican que los procedimientos quirúrgicos múltiples parecen ser factores importantes en la transformación maligna (7,8). De los casos publicados como FSA originados en fibromas ameloblásticos, cerca de la mitad de los pacientes habían tenido una o más recurrencias (4).

El análisis de los casos reportados indica una ligera preponderancia en varones, la edad promedio al inicio de los síntomas es de 18 años. El rango de edad de los pacientes es de 3 a 32 años. Los FSA aparecen en pacientes que son 10 años

mayores que los diagnosticados de fibroma ameloblástico (6,7,10,11). La duración de la enfermedad desde la aparición de los síntomas hasta la muerte está en el rango de 1,9 años a 19 años. (10).

Los principales síntomas que presentan los pacientes son hinchazón, dolor y crecimiento rápido de un tumor localizado en la región de premolares o molares de alguno de los maxilares. Por lo general este tumor no da metástasis y los casos reportados como fatales han estado asociados con infiltración incontrolable de las células tumorales después de numerosas recurrencias. Así, se han reportado tumores de la maxila que han comprometido la base del cráneo, la parte media de la cara y la epifaringe (4).

Debido a que los FSA usualmente no dan metástasis, a pesar de que el componente mesenquimal muestra cambios anaplásicos, se ha sugerido que debe considerarse como

un fibrosarcoma de bajo grado de malignidad (7,12). Por esta misma razón también un autor la considera una lesión semimaligna habiendo propuesto el nombre de fibroma ameloblástico proliferativo(13). Esto contrasta marcadamente con el reporte de un caso con metástasis pleuropulmonar en ganglios mediastinales y en el hígado (14).

Radiográficamente las lesiones pueden aparecer como una zona radiolúcida corticalizada de unos pocos milímetros a varios centímetros de tamaño, los dientes involucrados pueden mostrar reabsorción de raíces. También se han descrito como lesiones mixtas mal definidas con destrucción de corticales (5,15,16).

El examen histológico muestra un tumor bifásico compuesto de epitelio y tejido mesenquimal. El componente maligno está dado por una proliferación sarcomatosa de células fusiformes con marcado pleomorfismo, hipercromatismo y figuras mitóticas anormales que rodean a nidos y cordones bien definidos de epitelio ameloblástico compuesto por una capa periférica de células cúbico-cilíndricas que encierran células fusiformes y estrelladas. También se distinguen células tumorales gigantes y áreas de necrosis (1,16,17). En algunos casos se puede encontrar dentina displásica (4). Cuando la cantidad de epitelio es mínima o está ausente el diagnóstico puede confundirse con fibrosarcoma intraóseo. Algunos casos han sido reportados como tumores con alto grado de malignidad (15).

Los términos dentinosarcoma ameloblástico y odontosarcoma ameloblástico han sido propuestos para tumores que además del cuadro histológico descrito, muestran la presencia de dentina, o dentina y

esmalte en cantidades variables (8). La Clasificación de Tumores de la Organización Mundial de la Salud del año 2005, reconoce estas variantes como entidades separadas (9).

El estudio ultraestructural del FSA ha demostrado que el componente maligno está compuesto por fibroblastos, fibrocitos y células mesenquimales indiferenciadas. Las características del componente epitelial son similares a las células epiteliales del órgano del esmalte, es decir, existen células columnares, células del estrato intermedio y del retículo estrellado (4,18).

El tratamiento recomendado es resección quirúrgica radical, en algunos casos complementado con radioterapia y quimioterapia. El control de los pacientes debe realizarse hasta por lo menos 10 años (10,19).

El propósito de este trabajo es presentar un caso de fibrosarcoma ameloblástico, discutir los aspectos clínicos, radiográficos, histopatológicos y la conducta terapéutica.

Reporte de caso

Paciente de sexo femenino de 19 años de edad que es referida al servicio de Medicina y Cirugía Oral y Maxilofacial de la Facultad de Estomatología de la Universidad Peruana Cayetano Heredia por presentar un tumor mandibular diagnosticado en otra institución de salud como fibroma ameloblástico.

En la anamnesis la paciente manifestó que hace aproximadamente 10 meses notó una deformación del lado derecho del cuerpo de la mandíbula que no le causaba mayor molestia. Hace 45 días recibió un golpe en dicha zona después del cual notó que la zona estaba muy hinchada razón por la cual acudió a una consulta privada donde le realizaron un curetaje y luego sin diagnóstico

la refirieron a un hospital donde le tomaron una biopsia que fue informada como fibroma ameloblástico. Con este diagnóstico la paciente es referida a nuestro servicio para tratamiento quirúrgico.

Examen Clínico

En el examen clínico se apreciaba una mujer joven en buen estado general, libre de síntomas, que presentaba asimetría facial a expensas de una marcada deformación del cuerpo de la mandíbula derecha que se extendía de zona premolar hasta cerca del ángulo.

El examen intraoral mostraba al surco vestibular de la zona premolar y molar ocupada por un tumor intraóseo que deformaba mayormente la tabla vestibular y en menor grado la tabla lingual (Fig. 1). Su consistencia era firme y la palpación producía leve dolor. No se observaban las piezas 47 y 48. La paciente no manifestaba dolor espontáneo ni parestesia dependiente del nervio dentario inferior.

Examen Radiográfico

La radiografía panorámica mostraba retención intraósea de las piezas 47 y 48, las cuales aparecían rodeadas por una imagen radiolúcida que se extendía desde la zona interradicular de la pieza 46 hasta la zona distal de la corona de la pieza 48. En la pieza 46 se notaba ligera reabsorción de la raíz distal (Fig. 2). La pieza 47 además de retenida estaba distalizada y entre este diente y la parte distal de la pieza 46 existía una imagen radiolúcida que contenía dos pequeñas estructuras radio-opacas de forma irregular (Fig. 3).

La radiografía oclusal mostraba una lesión predominantemente radiolúcida muy expansiva hacia vestibular limitada por una fina

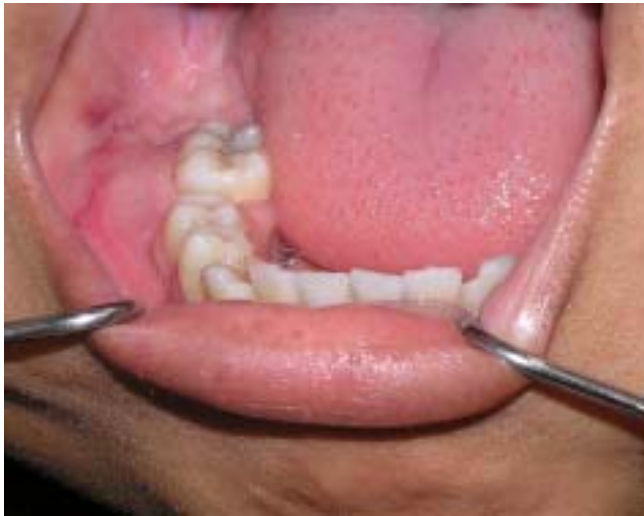

Fig. 1. Tumefacción que ocupa el surco vestibular de premolares y molares inferiores. No se observan las piezas 47 y 48. La 46 está ligeramente desplazada hacia lingual.

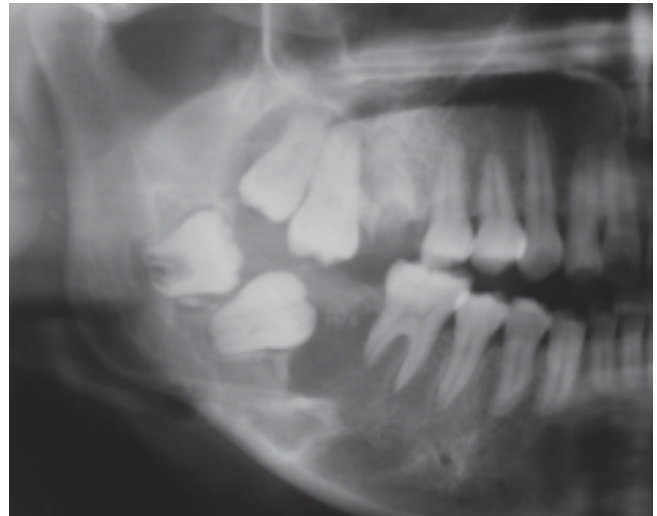

Fig. 2. Imagen mixta, predominantemente radiolúcida que se extiende desde la raíz distal de pieza 46 hasta la corona de 48. Leve reabsorción de raíz distal de 46.

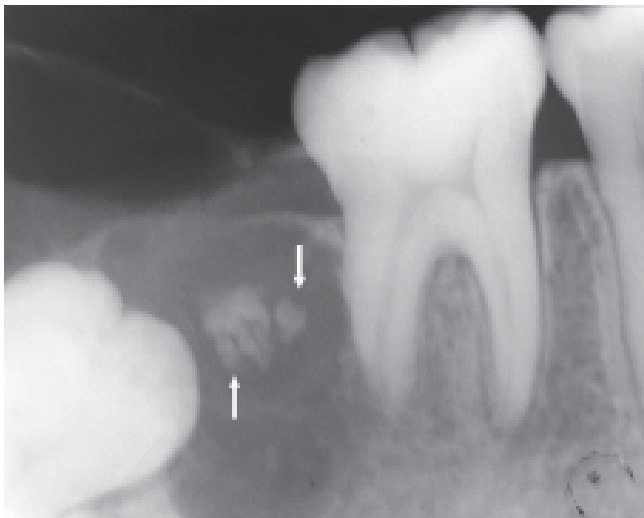


Fig. 3. Imagen mixta que ha desplazado a la pieza 47. Estructuras radiopacas de forma irregular (flechas). Leve reabsorción radicular de pieza 46.

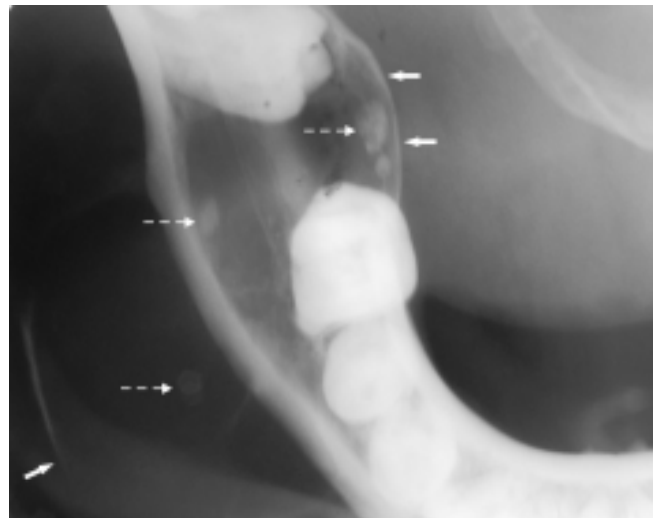


Fig. 4. Extensa imagen radiolúcida conteniendo pequeñas estructuras radiopacas (flechas punteadas). Marcado desplazamiento y adelgazamiento de la cortical vestibular y leve de la lingual (flechas). Cortical basal preservada.

cortical incompleta, la cortical lingual aparecía ligeramente desplazada y adelgazada pero no mostraba signos de erosión. Dentro de la imagen radiolúcida se distinguían ubicadas en forma aislada cuatro imágenes radiopacas de forma redondeada cuyos tamaños variaban de 0,2 a 0,8cm. El hueso del borde basal aparecía normal (Fig.4). La radiografía pósterio-anterior mostraba una lesión radiolúcida expansiva hacia vestibular, delimitada por una fina cortical, el borde basal inferior aparecía conservado (Fig. 5).

Diagnóstico

Mediante la toma de una biopsia intraósea de la lesión se estableció el diagnóstico de fibrosarcoma ameloblástico. También se revisaron las láminas histológicas con las que fue remitida la paciente, estableciéndose que no se trataba de un fibroma ameloblástico sino de su contraparte maligna.

Tratamiento

El tratamiento consistió en la remoción quirúrgica de la

hemimandíbula con borde de sección quirúrgica anterior a nivel de la pieza 42. Posteriormente se aplicaron 30 sesiones de radioterapia. No se realizó ningún tipo de reconstrucción mandibular inmediata ni al término de la radioterapia. La estabilidad relativa de la mandíbula fue el resultado de la presencia de dientes en la hemiarcada izquierda.

Examen anatómopatológico

El examen de la pieza quirúrgica mostraba un tumor óseo

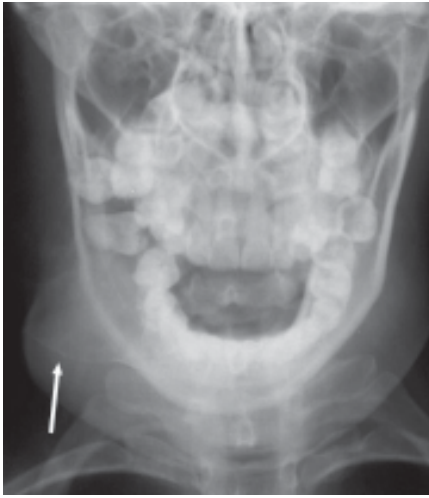

Fig. 5. Radiografía pósterio anterior: marcado desplazamiento y adelgazamiento de la cortical vestibular a nivel de la zona premolar y molar (flecha).

encapsulado que ocupaba la zona premolar y molar del cuerpo de la mandíbula que había producido una gran deformación de la tabla vestibular sin compromiso del borde basal de la mandíbula. El corte del espécimen mostraba un tejido fibroso de color blanquecino con algunas áreas de degeneración quística (Fig. 6). Los márgenes quirúrgicos estaban libres de lesión.

El estudio histológico de muestras representativas de la lesión mostraba un tumor rodeado por una cápsula fibrosa bien definida que sepa-

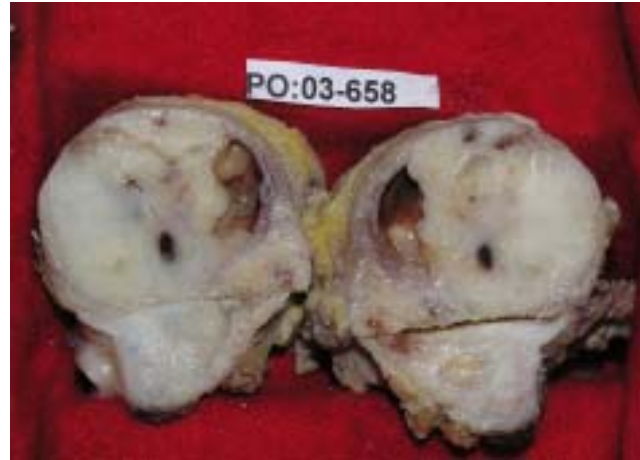

Fig. 6. Aspecto macroscópico de la pieza quirúrgica. Tumor fibroso de color blanco con un área quística. Nótese la cápsula fibrosa que rodea a la lesión.

raba nítidamente a la lesión del hueso circundante (Fig. 7). El tumor mostraba un patrón bifásico constituido por epitelio benigno y tejido mesenquimal sarcomatoso. El componente benigno estaba representado por islas y cordones de células epiteliales formadas por una capa periférica de células cilíndricas que encerraban a células semejantes al retículo estrellado del órgano dental (Fig. 10, 11). Los nidos epiteliales estaban ubicados principalmente en la periferie del tumor (Fig. 7)

El componente maligno que rodeaba el epitelio se caracterizaba por

la presencia de un tejido conectivo hiper celular, con núcleos pleomórficos e hiper cromáticos y numerosas figuras mitóticas anormales (Fig. 8-10); también se distinguían células atípicas gigantes con núcleos enormes e irregulares (Fig. 11-13); en algunas áreas el tejido fibroso aparecía menos atípico (Fig. 14,15). En otras áreas se observaba epitelio, dentina displásica y tejido conectivo maligno (Fig. 16).

Evolución

El control clínico y radiográfico de la paciente después de 5,4 años

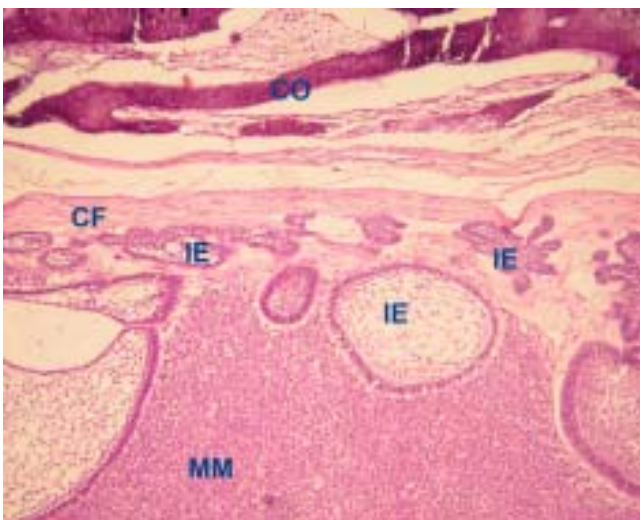


Fig. 7. Periferia del tumor. Se distingue cortical ósea (CO), cápsula fibrosa (CF), islas epiteliales (IE), mesénquima maligno (MM). H&E.100X.

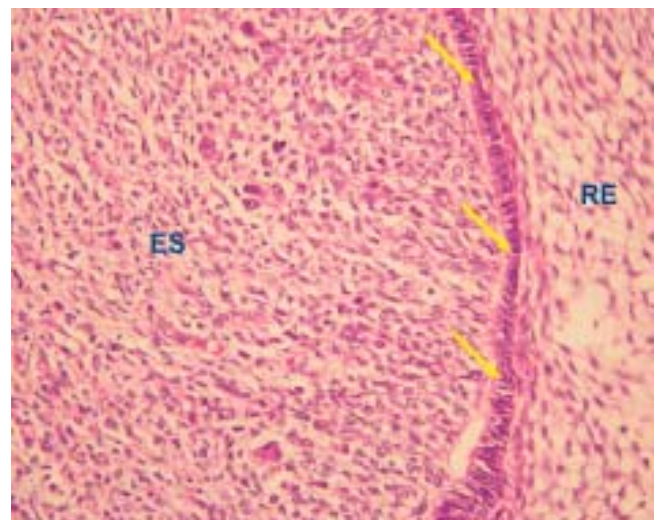


Fig. 8. Epitelio ameloblástico (flecha), retículo estrellado (RE) y estroma sarcomatoso (ES). H&E.200X.

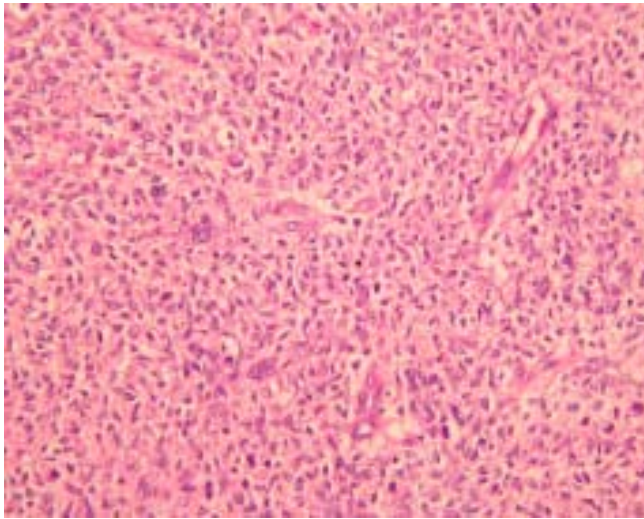


Fig. 9. Estroma fibrosarcomatoso: gran celularidad con marcado pleomorfismo, células gigantes malignas, células binucleadas, mitosis atípicas. H&E.200X.

del tratamiento no mostraba recidiva de la lesión.

Discusión

El fibrosarcoma ameloblástico es un sarcoma odontogénico formado por elementos epiteliales y ectomesenquimales que dan origen a los dientes, por lo tanto, es una lesión que se desarrolla exclusivamente en los maxilares. Es una neoplasia muy rara, considerada como la contraparte maligna del fibroma ameloblástico.

Se estima que existen alrededor

de 60 casos descritos en la literatura (16). Puede surgir de novo o puede ser el resultado de la transformación maligna de un fibroma ameloblástico o de un fibroodontoma ameloblástico preexistente (20). El mecanismo de la transformación maligna no se conoce pero los procedimientos quirúrgicos múltiples realizados en lesiones recurrentes parecen ser factores importantes para esta transformación (4,7).

En el FSA sólo el componente

mesenquimal muestra cambios histológicos de malignidad, por otro lado, la metástasis no es una característica de la lesión y los casos fatales han estado asociados con infiltración local incontrolable (4).

En este trabajo se presenta un caso de FSA cuyas características clínicas y radiográficas sugería un tumor odontogénico benigno, en cambio, en el estudio histopatológico si bien se evidenciaba un tumor rodeado por una cápsula fibrosa bien definida, en el interior se distinguían

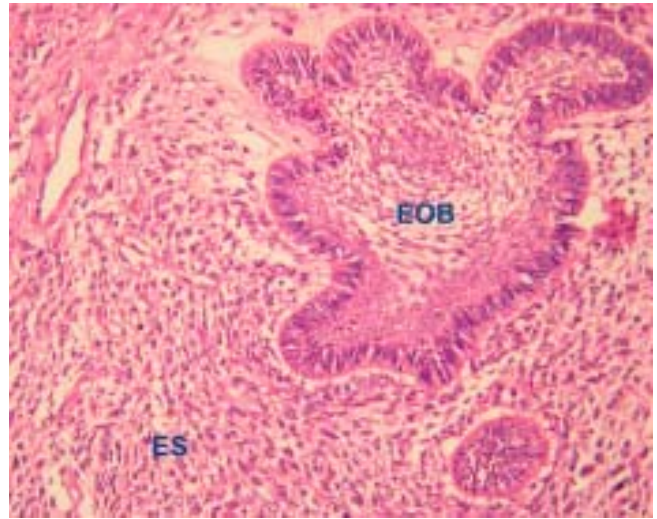


Fig. 10. Islas de epitelio odontogénico benigno (EOB) constituido por una capa periférica de ameloblastos que encierran a células del retículo estrellado; el estroma muestra un patrón sarcomatoso (ES). H&E.100X.

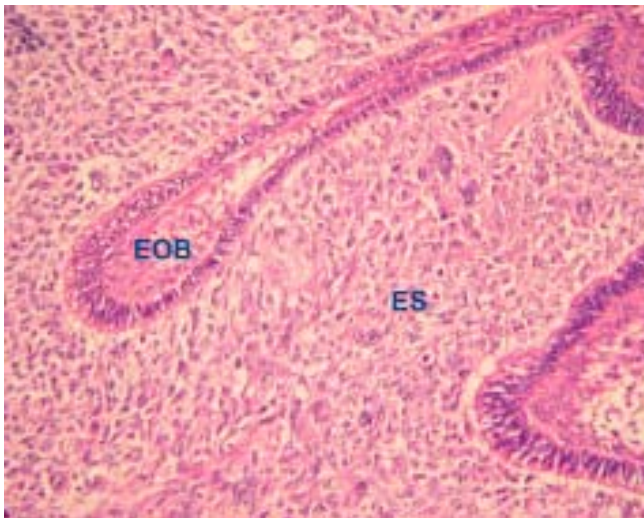


Fig. 11. Cordones y parte de islas de epitelio odontogénico benigno (EOB) donde se distingue una capa periférica de ameloblastos. El estroma es claramente sarcomatoso (ES). H&E.200X.

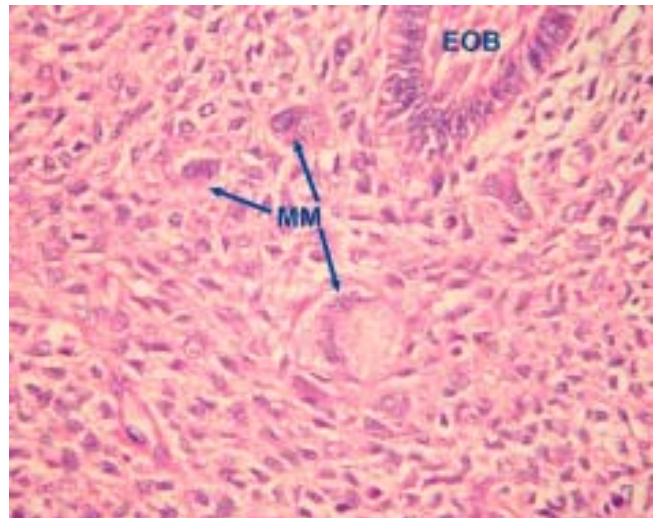


Fig. 12. Parte de epitelio odontogénico benigno (EOB) rodeado por un componente mesenquimal altamente anaplásico con células tumorales gigantes y marcado pleomorfismo (MM). H&E.400X.

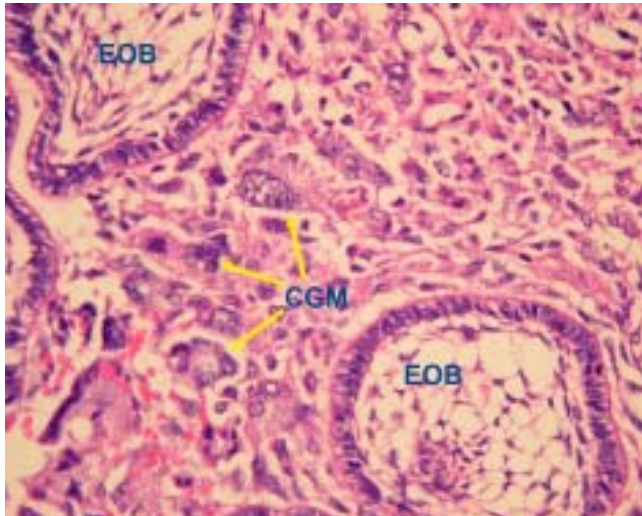


Fig. 13. Estroma fibrosarcomatoso, con células tumorales gigantes con varios núcleos (CGM). También se observan varias islas de epitelio Odontogénico. H&E.400X.

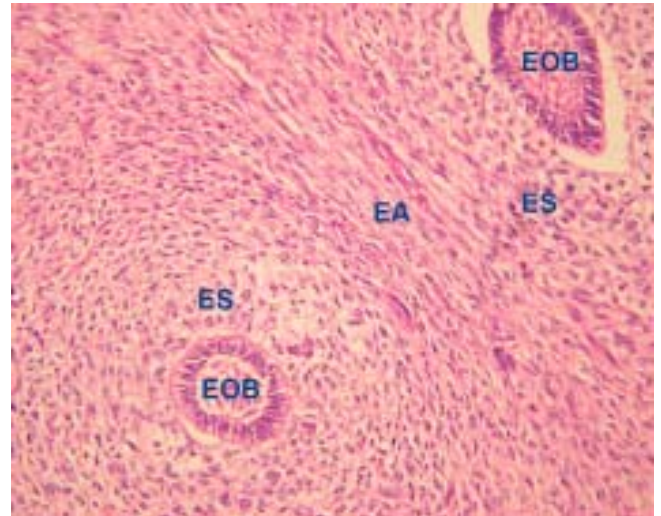


Fig. 14. Dos islas de epitelio odontogénico benigno (EOB), rodeados por estroma sarcomatoso (ES). En la parte central el estroma es menos atípico (EA). H&E.100X.

cambios celulares malignos de naturaleza mesenquimal, alrededor de elementos epiteliales benignos.

Desde el punto de vista de la edad y la ubicación no había diferencia con otros casos reportados en la literatura, es decir, se había desarrollado en un paciente joven y en la zona molar y premolar de la mandíbula (6,7,10,11). La mucosa que recubría la lesión estaba intacta y la paciente no manifestaba alteraciones neurológicas como son parestesia y/o dolor. Estos hallazgos son importantes de resaltar ya que

las lesiones malignas de la mandíbula usualmente infiltran el nervio dentario inferior dando lugar a la presencia de parestesia.

El estudio radiográfico mostraba una imagen predominantemente radiolúcida que contenía pequeñas estructuras radio-opacas, que ocupaba toda la altura del reborde alveolar de zona molar y premolar de la mandíbula derecha, que producía desplazamiento y adelgazamiento marcado de la cortical vestibular y en menor grado de la tabla lingual. Solamente la cortical

vestibular presentaba pequeños puntos de erosión.

Entre los hallazgos clínicos y radiográficos destacaban la presencia de una imagen mixta, el desplazamiento de las corticales, la reabsorción de la raíz distal de la pieza 46, la conservación del reborde óseo basal, la ausencia de compromiso neurológico y la evolución lenta de la lesión, por lo que se plantearon los siguientes diagnósticos que correspondían a entidades benignas: fibro-odontoma ameloblástico, tumor de Pindborg y con menor probabili-

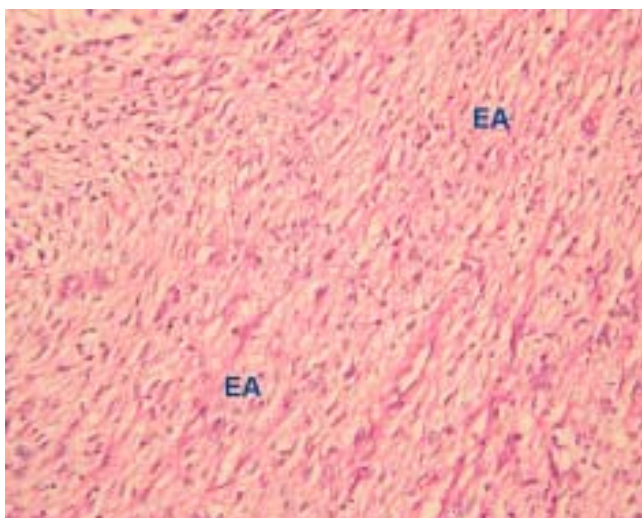


Fig. 15. Área fibrocelular-mixoide moderadamente atípica (EA) localizada entre dos áreas de estroma claramente sarcomatosas que se muestran en la figura14. H&E.100X.

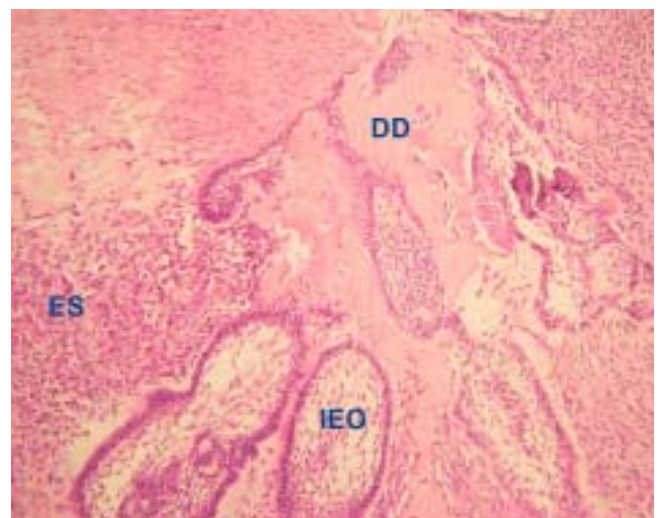


Fig. 16. Islas de epitelio odontogénico (IEO), dentina displásica (DD) y estroma sarcomatoso (ES). H&E.100X.

dad la de lesión fibro-ósea benigna.

El cuadro histológico en cambio, mostraba una lesión francamente maligna dependiente únicamente del componente mesenquimal. Una capsula de tejido conectivo fibroso separaba nítidamente al tumor del hueso reactivo circundante (Fig. 7). El epitelio no mostraba ningún signo de malignidad y se caracterizaba por la presencia de islas y cordones formados por una capa periférica de células ameloblásticas dispuestas alrededor de células que semejaban al retículo estrellado de órgano dental (Fig. 7,10,11). En algunas áreas el epitelio estaba concentrado en la periferia de la lesión (Fig. 7).

En el componente maligno ubicado alrededor del epitelio odontogénico se podían identificar diferentes grados de cambios sarcomatosos. Así, se distinguían campos con una marcada hiper celularidad, pleomorfismo nuclear con nucleolos hiper cromáticos y numerosas figuras mitóticas (Fig. 8,9), en otros campos el estroma lucía anaplástico con células tumorales gigantes (Fig. 11-13).

Es importante destacar que los cambios sarcomatosos eran muy pronunciados alrededor de las islas y cordones epiteliales (Fig. 14) en cambio, en las áreas más alejadas del epitelio el estroma era fibromixomatoso, poco celular, con alteraciones citoplasmáticas y núcleos atípicos moderados (Fig. 15). Esta particular distribución de las células malignas sugiere la existencia de una interacción entre el epitelio y los cambios sarcomatosos del componente mesenquimal

En algunas zonas del tumor se podía identificar dentina displásica al lado del tejido sarcomatoso y de islas epiteliales odontogénicas (Fig. 16). Consideramos que la presencia de dentina dentro del tumor no

amerita subclasificarlo a nivel histológico como dentinosarcoma ameloblástico, como lo reconoce la Clasificación de Tumores de la Organización Mundial de la Salud (9), ya que el número de casos descritos con este componente es muy escaso y su hallazgo no se ha demostrado que influya en el comportamiento biológico del tumor.

Los hallazgos histológicos del presente caso corresponden a una lesión francamente maligna, que contradice el concepto que el FSA es un fibrosarcoma de bajo grado de malignidad (7,12) o como una lesión semi-maligna (13). Por otro lado, la presencia de una definida cápsula fibrosa que rodea al tumor sólo sugiere que el FSA es una lesión maligna de crecimiento lento, que puede producir reabsorción radicular, característica radiográfica que usualmente corresponde a quistes y tumores benignos.

En este caso no se encontró sustento para sugerir que el tumor se hubiera originado en un fibroma o fibrodontoma ameloblástico, ya que la revisión de las láminas histológicas con las que fue referido el paciente a nuestro servicio correspondían a FSA, por lo tanto era un lesión de novo.

El tratamiento quirúrgico complementado con radioterapia fue el adecuado, puesto que el control del paciente a los 5,4 años mostraba ausencia de enfermedad. No se consideró la remoción de ganglios, basados en que los casos fatales reportados en la literatura corresponden a recidivas locales con infiltración incontrolable y progresiva de las estructuras subyacentes (4). Por otro lado, solamente existe en la literatura un caso con metástasis visceral (14).

El caso que se reporta es un buen ejemplo de la falta de correlación

que puede existir entre los aspectos clínicos y radiográficos de un tumor odontogénico y el diagnóstico histopatológico. Este último examen es el que establece el diagnóstico definitivo y el real comportamiento biológico de los tejidos que componen un tumor, por lo tanto, determina el tipo de tratamiento que corresponde a cada lesión, de allí que la biopsia es el procedimiento fundamental que debe realizarse en toda lesión antes de plantear un tratamiento aún cuando el cuadro clínico y/o radiográfico sugiera una lesión benigna.

Referencias bibliográficas

1. Muller S, Parker DC, Kapadia SB, Budnick SD, Barnes EL. Ameloblastic fibrosarcoma of the jaws. A clinicopathologic and DNA analysis of five cases and review of the literature with discussion of its relationship to ameloblastic fibroma. *Oral Surg Oral Med Oral Pathol Oral Radiol Endod.* 1995; 79(4):469-77.
2. Batista de Paula AM, da Costa Neto JQ, da Silva Gusmão E, Guimarães Santos FB, Gomez RS. Immunolocalization of the p53 protein in a case of ameloblastic fibrosarcoma. *J Oral Maxillofac Surg.* 2003; 61(2):256-8.
3. Williams MD, Hanna EY, El-Naggar AK. Anaplastic ameloblastic fibrosarcoma arising from recurrent ameloblastic fibroma: restricted molecular abnormalities of certain genes to the malignant transformation. *Oral Surg Oral Med Oral Pathol Oral Radiol Endod.* 2007; 104(1):72-5.
4. Takeda Y, Kaneko R, Suzuki A. Ameloblastic fibrosarcoma in the maxilla, malignant transformation of ameloblastic fibroma.

- Virchows Arch A Pathol Anat Histopathol. 1984; 404(3):253-63.
5. Nogueira Tde O, Carvalho YR, Rosa LE, Dos Santos LM. Possible malignant transformation of an ameloblastic fibroma to ameloblastic fibrosarcoma: a case report. *J Oral Maxillofac Surg.* 1997 Feb; 55(2):180-2.
 6. Bregni RC, Taylor AM, García AM. Ameloblastic fibrosarcoma of the mandible: report of two cases and review of the literature. *J Oral Pathol Med.* 2001; 30(5):316-20.
 7. Leider AS, Nelson JF, Trodahl JN. Ameloblastic fibrosarcoma of the jaws. *Oral Surg Oral Med Oral Pathol.* 1972; 33(4):559-69.
 8. Wood RM, Markle TL, Barker BF, Hiatt WR. Ameloblastic fibrosarcoma. *Oral Surg Oral Med Oral Pathol.* 1988; 66(1):74-7. Links
 9. Carlos R, Altini M, Takeda Y. Odontogenic Sarcomas. En: Barnes L, Eveson JW, Reichart P, Sidransky D, eds. *World Health Organization Classification of Tumors: Pathology and Genetics of Head and Neck Tumours.* Lyon: IARC Press; 2005: 294-5.
 10. Takeda Y. Ameloblastic fibroma and related lesions: current pathologic concept. *Oral Oncol.* 1999; 35(6):535-40.
 11. Kobayashi K, Murakami R, Fujii T, Hirano A. Malignant transformation of ameloblastic fibroma to ameloblastic fibrosarcoma: case report and review of the literature. *J Craniomaxillofac Surg.* 2005; 33(5):352-5.
 12. Reichart PA, Zobl H. Transformation of ameloblastic fibroma to fibrosarcoma. *Int J Oral Surg.* 1978; 7(5):503-7.
 13. Prein J, Remagen W, Spiessl B, Schafroth U. Ameloblastic fibroma and its sarcomatous transformation. *Pathol Res Pract.* 1979; 166(1):123-30.
 14. Chomette G, Auriol M, Guilbert F, Delcourt A. Ameloblastic fibrosarcoma of the jaws--report of three cases. *Clinico-pathologic, histoenzymological and ultrastructural study.* *Pathol Res Pract.* 1983; 178(1):40-7.
 15. Park HR, Shin KB, Sol MY, Suh KS, Lee SK. A highly malignant ameloblastic fibrosarcoma. Report of a case. *Oral Surg Oral Med Oral Pathol Oral Radiol Endod.* 1995; 79(4):478-81.
 16. Hayashi Y, Tohnai I, Ueda M, Nagasaka T. Sarcomatous overgrowth in recurrent ameloblastic fibrosarcoma. *Oral Oncol.* 1999; 35(3):346-8.
 17. DeNittis AS, Stambaugh MD, Looby C. Ameloblastic fibrosarcoma of the maxilla: report of a case. *J Oral Maxillofac Surg.* 1998; 56(5):672-5.
 18. Nasu M, Matsubara O, Yamamoto H. Ameloblastic fibrosarcoma: an ultrastructural study of the mesenchymal component. *J Oral Pathol.* 1984; 13(2):178-87
 19. Mosqueda-Taylor A, Meneses-García A, Ruíz-Godoy-Rivera LM, Suárez-Roa ML, Luna-Ortiz K. Tumores odontogénicos malignos. Estudio retrospectivo y colaborativo de 7 casos. *Med Oral.* 2003; 8:110-21.
 20. Howell RM, Burkes EJ Jr. Malignant transformation of ameloblastic fibro-odontoma to ameloblastic fibrosarcoma. *Oral Surg Oral Med Oral Pathol.* 1977; 43(3):391-401.