



Tumor odontogénico adenomatoide. Reporte de un caso y revisión de la literatura

Adenomatoid odontogenic tumor. Case report and literature review

Risk Díaz Castillejos,* Ana María Nieto Munguía,* Guillermina Castillo Ham*

RESUMEN

El tumor odontogénico adenomatoide es una neoplasia de tipo benigno hamartomatosa de origen odontogénico, se presenta en pacientes jóvenes, siendo el género femenino y la región maxilar los más afectados, de crecimiento lento, asintomáticos, se relacionan a órganos dentarios no erupcionados principalmente el canino, clínicamente se clasifica como: folicular, extrafolicular y periférico, el tratamiento para esta lesión es la enucleación y curetaje de la zona afectada sin observarse recidiva.

ABSTRACT

Adenomatoid odontogenic tumor is a hamartomous benign neoplasia of odontogenic origin. It appears mostly in young patients and females, the maxillary region being the most affected. It is a slow-growing, asymptomatic lesion. It is related to non-erupted teeth, mainly canines. Lesions of this type can be clinically classified as a follicular, extra follicular and peripheral lesions. Treatment for these lesions is enucleation and curettage of affected area. No recurrence has been observed.

Palabras clave: Tumor odontogénico adenomatoide (TOA), quiste maxilar, tumores orales benignos.

Key words: Adenomatoid odontogenic tumor (AOT), maxillary cyst, benign oral tumors.

El tumor odontogénico adenomatoide es considerado más que una neoplasia una lesión tumoral epitelial benigna de origen odontogénico, hamartomatosa. Fue descrito por primera vez por Steensland en 1905 quien lo consideraba como una variable del ameloblastoma.¹ Stafne en 1948 lo refiere como «tumor adenomatoide ameloblástico o adenomeloblastoma»,² ya que presentaba estructuras que simulaban conductos o glándulas, definiéndolo como una variante del ameloblastoma. Harbitz en 1915 lo llama adantamatomia quístico, Philipsen y Birn en 1969 propusieron el nombre que tiene actualmente «tumor odontogénico adenomatoide (TOA)»; siendo aceptado por la organización mundial para la salud en 1971; sin embargo para 2005 la OMS definió al tipo histológico del tumor odontogénico adenomatoide y lo definió como un tumor compuesto de epitelio odontogénico con una variedad de patrones histológicos dentro de un estroma de tejido conectivo maduro.³

EPIDEMIOLOGÍA

El tumor odontogénico adenomatoide representa del 3 al 7% de todos los tumores odontogénicos, y sólo cerca de 750 casos han sido reportados en la literatura. A pesar de la evidencia de que las células tumorales son derivadas del epitelio del órgano del

esmalte, se ha sugerido que la lesión se origina de los remanentes de la lámina dental. Los tumores odontogénicos adenomatoides son limitados a pacientes jóvenes y dos tercios de todos los casos son diagnosticados en pacientes de 10 a 19 años de edad. Tienen a aparecer en la porción anterior de la mandíbula y maxilar, relacionado con el canino no erupcionado. Los pacientes femeninos son afectados dos veces más que los masculinos.⁴

El tumor odontogénico adenomatoide presenta tres variantes clínicas: folicular, extrafolicular y periférico. El tipo folicular se caracteriza por ser intraóseo asociado con un órgano dentario no erupcionado, suele confundirse con un quiste dentífero por sus aspecto radiográfico, observándose un área radiolúcida bien definida alrededor de la corona y la raíz de un órgano dentario no erupcionado; el tipo extra folicular se caracteriza por ser intraóseo, pero no está relacionado a un órgano dentario no erupcionado. El tipo periférico es extraóseo, presentándose como un aumento de volumen en los tejidos blandos gingivales.⁵ La mayo-

* Hospital Regional «Lic. Adolfo López Mateos», ISSSTE.

ría de estos tumores presentan diversos cambios inductivos en el tejido conectivo, tales como: pequeñas zonas de calcificación y zonas con contenido eosinofílico;⁶ de acuerdo con Philipsen el tipo extrafolicular del TOA, se puede encontrar en cuatro diferentes lugares: intraóseo sin relación con órgano dentario retenido, intrarradicular, periapical, y en tercio medio radicular; las variantes folicular y extrafolicular ocurren en un 97% de todos los TOA, y de éstos el 73% son de tipo folicular.⁷⁻⁹

CARACTERÍSTICAS CLÍNICAS

El tumor odontogénico adenomatoide se presenta como un aumento de volumen de crecimiento lento, progresivo, asintomático, en zonas edéntulas relacionadas a un órgano dentario no erupcionado (canino), y en la región gingival del maxilar o la mandíbula de pacientes de entre los 8-19 años.¹⁰⁻¹³

HALLAZGOS RADIOGRÁFICOS

Éstos son similares a otras lesiones de origen odontogénico, pero estas características dependerán del tipo de tumor, en el tipo folicular, se observan como un área radiolúcida bien delimitada, circunscrita, asociada a la corona o raíz de un órgano dentario retenido, en el tipo extrafolicular se observa una lesión localizada entre o sobrepuesta a las raíces de un órgano dentario erupcionado y en el tipo periférico, se puede observar adelgazamiento o reabsorción ósea de la cortical, en algunos casos se puede observar desplazamiento de los órganos dentarios, pero sin causar reabsorción radicular;¹⁴ sin embargo, en radiografías periapicales se han observado radiopacidades dentro de la lesión hasta en un 78%, lo cual es una ventaja con respecto a la ortopantomografía.¹⁵

CARACTERÍSTICAS MICROSCÓPICAS

El TOA está compuesto por nódulos sólidos de células epiteliales, fusiformes o cuboidales conformando un agrupamiento, así como las características de espacios parecidos a ductos y bandas de epitelio con una configuración trabecular o cribiforme. La lesión contiene acumulación de material eosinofílico intercelular y cantidades variables de material calcificado. Estudios de inmunohistoquímica realizados en TOA demuestran que estos son positivos para AE1/AE3, 34 beta12, CK5, CK14, CK19, la expresión de CK 14 y los aspectos estructurales del TOA, tienden a respaldar el probable origen del epitelio reducido del esmalte, esto podría explicar su asociación frecuente con

la corona de un órgano dental incluido, semejante al quiste dentígero.¹⁶

TRATAMIENTO

El TOA, debido a sus características no invasivas, crecimiento lento, la presencia de una capsula responde satisfactoriamente con un manejo conservador de enucleación y curetaje sin observarse recurrencia.^{9,12,17,18}

REPORTE DEL CASO

Se trata de paciente masculino de 13 años de edad, el cual acude al Servicio de Cirugía Maxilofacial del Hospital Regional «Lic. Adolfo López Mateos» (ISSSTE), por presentar aumento de volumen en la región geniana izquierda, de crecimiento lento, asintomático, indurado, no desplazable de cinco meses de evolución aproximadamente (*Figura 1*).

Clínicamente se observa dentición completa, con de presencia de órgano dentario canino superior izquierdo la primera dentición, sin antecedentes de trauma facial, dental o procesos infecciosos asociados a la zona involucrada (*Figura 2*).

Se realiza toma de ortopantomografía en donde se observa una lesión radiolúcida, bien delimitada, de bordes regulares, en la zona del seno maxilar izquierdo, con presencia de órgano dentario retenido correspondiente a canino superior izquierdo de la segunda

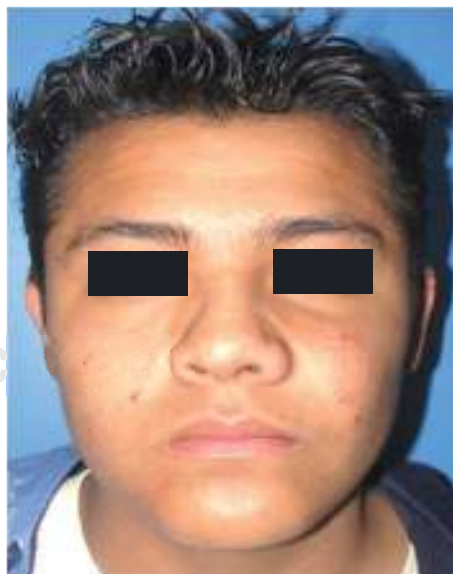

Figura 1. Se observa aumento de volumen en región geniana izquierda de aproximadamente 3 cm de diámetro, indurada y asintomática.

dentición, sin datos de desplazamiento dental o evidencia de reabsorción radicular (*Figura 3*).

PROCEDIMIENTO QUIRÚRGICO

Mediante anestesia general inhalatoria balanceada, con intubación oro traqueal, previa asepsia y antisepsia de la región facial con yodopovidona, previa colocación de taponamiento faríngeo y campos estériles, se infiltra xilocaína con epinefrina al 2% a nivel de nervio infraorbitario izquierdo, se realiza incisión semilunar, apical a los dientes 22, 63, 24, 25 con hoja de bisturí 15, se desperiostiza, obteniéndose colgajo mucoperióstico observándose pared anterior de seno maxilar sin perforación, sólo adelgazamiento de la cortical vestibular, por lo que se realiza osteotomías para exponerse la tumoración (*Figura 4*); el cual se palpa de consistencia firme, no desplazable, bien delimitada, ocupando el seno maxilar en su totalidad;

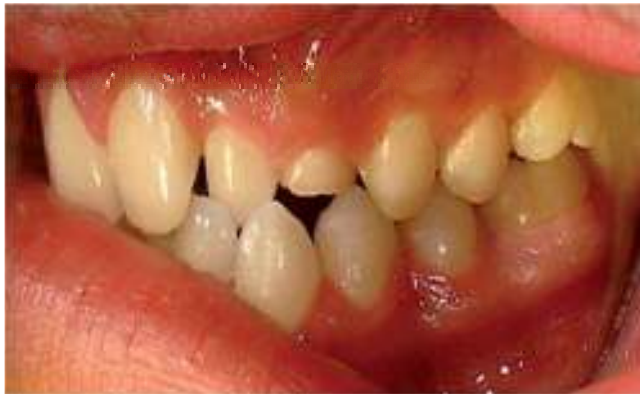

Figura 2. Ausencia de canino permanente, aumento de volumen, sin datos de infección.

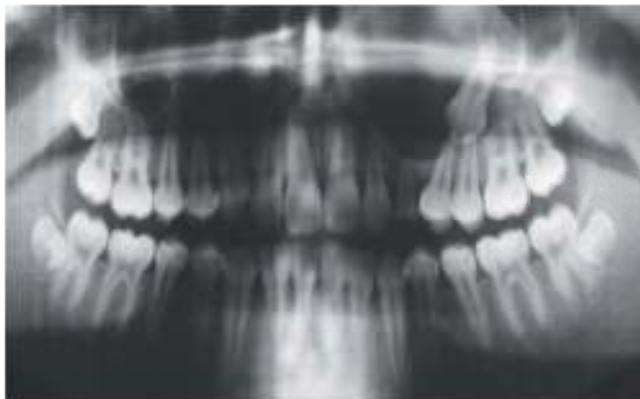


Figura 3. Ortopantomografía prequirúrgica, órgano dentario mesioangulado relacionado con la lesión la cual ocupa el seno maxilar, sin datos de reabsorción radicular.

realizándose mediante disección roma la enucleación completa, observándose en el interior de la tumoración el canino superior izquierdo. Posteriormente se curetea seno maxilar y lavado del mismo con solución fisiológica 0.9%. El afrontamiento de los bordes de la herida se realiza mediante sutura de ácido poliglicólico 3-0; se decide conservar canino de la primera dentición para que ocupe el lugar del permanente. Se retira tapón faríngeo, terminándose el procedimiento sin complicaciones (*Figura 5*).

REPORTE HISTOPATOLÓGICO

Se reporta como resultado histopatológico una; lesión de estirpe odontogénico formada por una gruesa pared de tejido fibroso laxo bien vascularizada, con zona de hemorragia reciente y antigua, revestida en

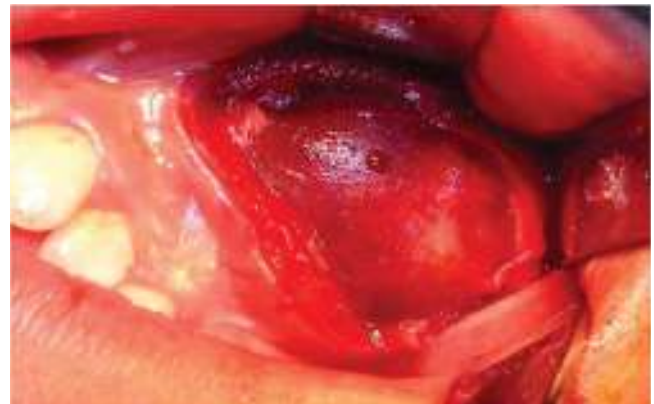

Figura 4. Lecho quirúrgico, tumoración bien delimitada, cubierta por una delgada membrana grisácea, indurada dentro del seno maxilar.

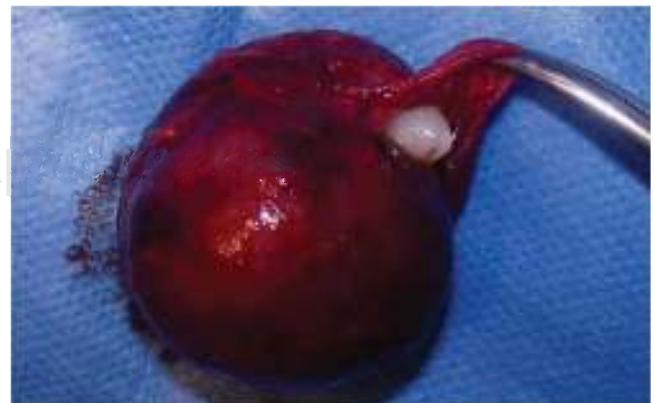

Figura 5. Lesión delimitada, con presencia de canino permanente en su interior, de aproximadamente 4 x 4 cm.

su totalidad por epitelio de aspecto cuboidales, que forma estructuras ductiformes ocupadas por material basofílico amorfo, rodeado por manto de células cuboidales y fusiformes entre las que se aprecia foco de material eosinofílico hialino y focos de mineralización distrófica, lo cual es compatible con tumor odontogénico adenomatoide de tipo folicular (*Figura 6*).

El control radiográfico se contempló en un periodo de un año con tres meses, durante el cual no se observó recurrencia de la lesión; presentando clínicamente órganos dentarios maxilares izquierdos vitalidad sin desplazamiento sin afectación nerviosa de la región intervenida y con permanencia del canino de la primera dentición (*Figura 7*).

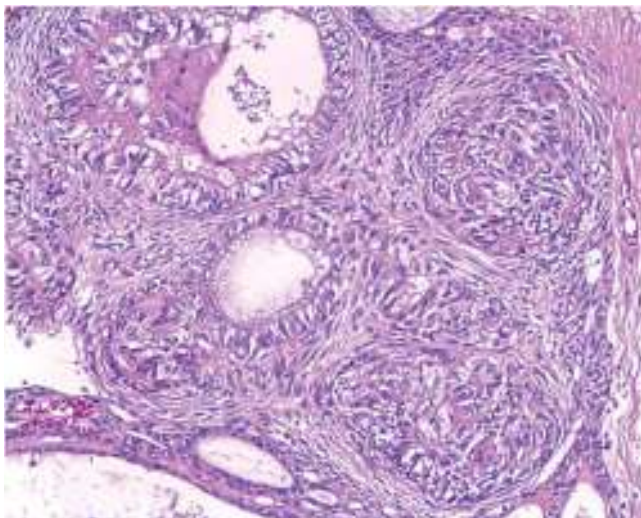


Figura 6. Micro fotografía 100 x10, estructuras de aspecto tubular, con zonas calcificadas.

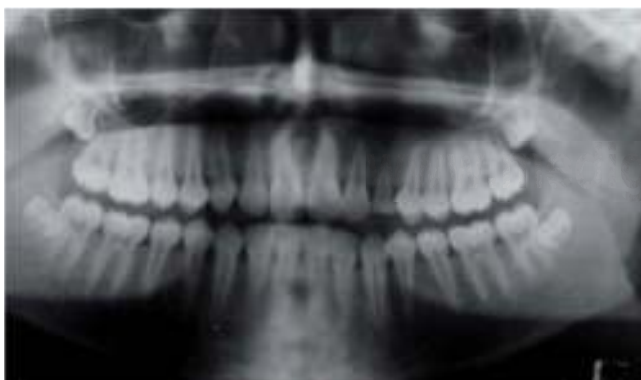

Figura 7. Ortopantomografía postoperatoria un año, tres meses, neumatización normal del seno maxilar, canino decíduo en posición y función, sin datos de recidivas.

DISCUSIÓN

Desde que Philipsen⁷ en el 2002, realiza la clasificación de la variante del tumor odontogénico adenomatoide folicular, se facilita el diagnóstico, ya que es de acuerdo con la localización de lesión; sin embargo, es de suma importancia la interpretación radiográfica, ya que es con base a ese estudio donde se pueden observar imágenes con las que se puede confundir el diagnóstico, ya que son semejantes quiste dentífero, quiste odontogénico calcificante, tumor odontogénico calcificante, quiste glóbulo-maxilar, ameloblastoma, tumor odontogénico queratinizante. existen reportes en donde se comenta que en las radiografías peria-picales es posible la visualización de radiopacidades dentro de la tumoración lo que puede ser un medio importante para poder realizar un diagnóstico diferencial de esta lesión; sin embargo, la valoración clínica completa de los pacientes, así como, la incidencia, su relación con los órganos dentarios no erupcionados, principalmente el canino maxilar, el crecimiento lento, asintomático, sin antecedentes de contusión o infección en el área afectada así como su tamaño, el cual generalmente no excede de los 3 cm, proporcionan un ayuda importante para complementar su diagnóstico diferencial.^{2,7,8,9,12-14}

Las imágenes radiolúcidas pericoronales encontradas en el maxilar o mandíbula son más comunes de lo que aparentan; el TOA presenta una imagen radiolúcida limitada a la unión amelodentinaria de un órgano dentario no erupcionado, en el segmento anterior del maxilar, aunque se han reportado casos raros de esta patología en la mandíbula, continua siendo el canino el órgano dentario que se ve afectado por esta patología.¹⁴

CONCLUSIONES

El caso que se presenta, coincide con las características de los TOAs publicados hasta el momento, dentro de las cuales destacan el rango de edad (primera y segunda década de la vida), la zona anatómica (segmento anterior de maxilar), la retención dentaria (canino permanente), crecimiento lento, sin reabsorción radicular y asintomáticos, presentando escasa recidiva posterior a su enucleación y curetaje, por lo tanto pudo realizarse un adecuado diagnóstico para complementar con un tratamiento satisfactorio.

REFERENCIAS

1. Ortiz CEE, Liceaga ECJ, Mosqueda TA, Liceaga RR. Tumor odontogénico adenomatoide: presentación de un caso de tama-

- ño inusual y revisión de la literatura. *Rev Hos Jua Mex.* 2006; 73 (2): 60-63.
2. Keun Lee, Kyi-Beonm Lee, Byung-Nam Hwang. Adenomatoid odontogenic tumor: a case report. *Journal of Oral and Maxillofacial Surgery.* 2000; 58: 1161-1164.
 3. Garg D, Palaskar S, Shetty VP, Bhushan A. Adenomatoid odontogénico tumor-hamartoma or true neoplasm: a case report. *J Oral Sci.* 2009; 51 (1): 155-159.
 4. Neville BW, Damm DD, Allen CM, Bouquot JE. *Oral and maxillofacial pathology.* Third Edition, Saunders Elsevier, 2009. pp. 713-715.
 5. Mohamed A, Singh AS, Raubenheimer EJ, Bouckaert MM. Adenomatoid odontogénico tumour: review of the literature and an analysis of 33 cases from South Africa. *Int J Oral Maxillofac Surg.* 2010; 39: 843-846.
 6. Martínez A, Mosqueda-Taylor A, Marchesani FJ, Brethauer U, Spencer ML. Adenomatoid odontogenic tumor concomitant with cystic complex odontoma: case report. *Oral Surg Oral Med Oral Pathol Oral Radiol Endod.* 2009; 108: e25-e29.
 7. Philipsen HP, Srisuwan T, Reichart PA. Adenomatoid odontogenic tumor mimicking a periapical (radicular) cyst: a case report. *Oral Surg Oral Med Oral Pathol Oral Radiol Endod.* 2002; 94: 246-248.
 8. Philipsen HP, Reichart PA, Zhang KH, Nikai H, Yu Qx. Adenomatoid odontogénico tumor, biologic profile based on 499 cases. *J Oral Pathology Med.* 1991; 20: 149-158.
 9. Philipsen HP, Reichart PA, Nikai H. The adenomatoid odontogenic tumor (TOA): an update. *Oral Med Pathol.* 1998; 2: 55-60. INSS 1342-0984
 10. Correia JB, Barbosa PJ, Vieira do Carmo MA, de Oliveira GC, Alves MR. Adenomatoid odontogenic tumor originated in the periodontal ligament. *Oral Oncology Extra.* 2006; 42: 268-271.
 11. Swasdison S, Dhanuthai K, Jainkittivong A, Philipsen HP. Adenomatoid odontogenic tumors: an analysis of 67 cases in a Thai population. *Oral Surg Oral Med Oral Pathol Oral Radiol Endod.* 2008; 105: 210-215.
 12. Bartake AR, Punnya VA, Sudeendra P, Rekha K. Two adenomatoid odontogenic tumours of the maxilla: A case report. *British Journal of Oral and Maxillofacial Surgery.* 2009; 47: 638-640.
 13. Ajayi OF, Ladeinde AL, Adeyemo WL, Ogunlewe MO. Odontogenic tumors in Nigerian children and adolescents- a retrospective study of 92 cases. *Word J Surg Oncol.* 2004; 2: 39.
 14. Handschel JG, Depprich RA, Zimmermann AC, Braunstein S, Kübler NR. Adenomatoid odontogenic tumor of mandible review of the literature and report of rare case. *Head & Face Med.* 2005; 1: 3.
 15. Toida M, Hyodo I, Okuda TT, Tatematsu N. Adenomatoid odontogenic tumor: report of two cases and survey of 126 cases in Japan. *J Oral and Maxillofac Surgery.* 1990; 48: 404-408.
 16. Leon JE, Mata GM, Fregnani ER, Carlos-Bregni R, de Almeida OP, Mosqueda-Taylor A et al. Clinicopathological and immunohistochemical study of 39 cases of adenomatoid odontogenic tumour: a multicentric study. *Oral Oncol.* 2005; 41 (8): 835-842.
 17. Shetty K, Vastardis S, Giannini P. Management of an unusually large adenomatoid odontogenic tumor. *Oral Oncology Extra.* 2005; 41: 316-318.
 18. Nergiz Yilmaz, Aydan Acikgoz, Nukhet Celebi, A Zeynep Zengin, Omer Gunham. Extrafollicular adenomatoid odontogenic tumor of the mandible: report of a case. *Eur J Dent.* 2009; 3: 71-74.

Dirección para correspondencia:
Risk Díaz Castillejos
E-mail: riskdc@hotmail.com