

Cementoblastoma: A propósito de un caso y revisión bibliográfica.

Luis Alejandro Aparicio Gallego, Mehdi El Amrani Joutey, Sergio Gómez Delgado,
Alvaro Pardo Díaz, Emilio José Ruiz de la Cruz

Abstract—Al cementoblastoma benigno se le considera un verdadero tumor odontogénico originado del cemento según la última clasificación de la Organización Mundial de la Salud (OMS). Es una lesión poco frecuente que representa menos del 1% de todos los tumores odontogénicos. Afecta a gente joven y su localización tiene mayor índice de frecuencia en la parte posterior de la mandíbula; se encuentra fusionado con la raíz de un diente permanente erupcionado, por lo general al primer molar y se manifiestan rasgos característicos radiológicos y microscópicos. Cabe mencionar que ésta neoplasia en muy pocas ocasiones recidiva. Nuestro caso se trata de un paciente varón de 30 años de edad, asintomático, al cual se le realizaron exámenes complementarios, estudios radiográficos y biopsia escisional de la lesión.

Index Terms—Cementoblastoma, Cementoma, Odontogenic tumor, Mesenchymal tumor, Bening cementoblastoma

INTRODUCCIÓN

EL cementoblastoma, descrito por primera vez por Dewey en 1927 (1,2), es un tumor odontogénico raro cuyo origen es ectomesodérmico (4). Afecta generalmente a jóvenes y representa del 1% al 6,2% de los tumores odontogénicos (1,3). Se desconoce la etiología del cementoblastoma; este tumor suele afectar más a los dientes posteriores mandibulares que a los dientes maxilares (2). Tiene una capacidad de crecimiento ilimitada (1,7) y suele estar relacionado con la raíz de un diente apareciendo en radiografías como una masa radiopaca rodeada por un halo radiolúcido (3,7). La mitad de los casos evolucionan de manera asintomática, por lo que es común que sea descubierto durante un examen de rutina, mientras que en la otra mitad se reporta dolor asociado (1,3) que se detecta mediante percusión, debido a que el tumor comprime la cámara pulpar. El método de tratamiento consiste en la enucleación del tumor junto con el diente involucrado (1-4).

El objetivo de este trabajo consiste en la descripción de un caso inusual de cementoblastoma que se declaró después de haber realizado una exodoncia de un tercer molar mandibular izquierdo. Asimismo, se hará una revisión bibliográfica de los 5 últimos años.

MATERIAL Y MÉTODOS

El trabajo consiste en una búsqueda bibliográfica, siguiendo la metodología de una revisión sistemática, de artículos relacionados con cementoma o cementoblastoma benigno. La búsqueda bibliográfica se realizó a través de las siguientes bases de datos: Pubmed, Ovid, Medline. También se obtuvo

información de la base de datos de la Universidad Rey Juan Carlos.

La búsqueda se limitó a artículos publicados en los siguientes idiomas: inglés, francés y español.

Como criterios de inclusión se consideraron:

- Haber sido publicado entre los años 2004-2009
- El artículo debe hacer referencia de un estudio epidemiológico, un ensayo clínico o en su defecto una revisión bibliográfica.
- Los artículos son referidos a casos humanos.

El consenso para la conclusión, o no, de un artículo, atendió a criterios de relevancia de los resultados de cada artículo. Entre el material bibliográfico se ha estimado necesario el uso de publicaciones y documentos científicos, que pudieran ser útiles a la hora de aclarar y complementar el caso clínico expuesto. La documentación obtenida para este caso ha sido aportada por la clínica Dr. Manuel Domínguez, el cual cede: ortopantomografías, TAC, cortes histológicos e historia clínica.

El trabajo se analizará desde un punto de vista anatómico, radiológico, anatomopatológico, y se abordará también su tratamiento.

RESULTADOS

La búsqueda bibliográfica produjo 426 artículos relevantes, de los cuales tras poner diversos límites ya descritos, se obtuvieron 74 artículos. A partir de ellos seleccionamos 13 artículos.

Reporte del caso:

Un varón de 30 años de raza caucásica se presentó a la consulta para una revisión rutinaria. Su historia clínica no presentaba relevancia alguna. Al realizar una ortopantomografía aparece una lesión radiológica en la zona del tercer molar inferior izquierdo (pieza 38) el cual fue extraído hace años. En un primer lugar el paciente no decide hacerse tratamiento alguno ya que la lesión permanece asintomática, de la misma forma se continuó evaluando al paciente haciendo ortopantomografías periódicas cada tres años a partir del primer diagnóstico. Tras la última ortopantomografía fue remitido al cirujano maxilofacial, el cual le realizó un TAC, y se estableció un primer diagnóstico como cementoma o cementoblastoma benigno, así como un diagnóstico diferencial asociado con otras lesiones (odontoma, displasias apicales, fibroma osificante cementificante).

Previo al tratamiento se le realizó una biopsia la cual confirmaba el diagnóstico de cementoblastoma benigno. Finalmente se le realizó la enucleación del tumor, aconsejándole revisiones periódicas en los sucesivos años.

DISCUSIÓN

Los primeros datos acerca de las patologías orales datan de 1839, cuando Brown. AM. con el artículo *Review of Burdell and Burrell's observation of the structure, physiology, anatomy and diseases of the teeth*, describió por primera vez este tipo de patologías (10). Posteriormente Dewey discute el cementoblastoma en 1927 (1). Las primeras referencias bibliográficas importantes acerca del tema comienzan hacia el primer tercio del siglo XX (1930-1940) con la aparición de los libros de texto de Buting y Thomas, ambos igualmente titulados como *Patología Oral*, o los primeros números de *Archives of Clinical Oral Pathology, Oral Surgery, Oral Medicine y Oral Pathology* (9).

Un cementoblastoma es una proliferación neoplásica de cementoblastos (cemento celular) formando una masa de cemento adherido a la raíz dental y vascular a nivel apical.

La línea divisoria entre lo que se puede considerar una hipercementosis y lo que se llama cementoma, no está claramente definida. En general se trata de una lesión no dolorosa o asintomática con sensibilidad a la percusión en el diente afectado. El tumor suele tener un lento crecimiento y puede producir desplazamiento de los dientes adyacentes (9).

Se trata de un tumor odontogénico rodeado por una cápsula de tejido conectivo, siendo un tumor poco frecuente debido a que tan solo tiene una incidencia entre el 1 % al 6.2% de tumores odontogénicos (1,3). Podemos conocerlos como cementoblastoma benigno o cementoma verdadero., según la clasificación de la OMS (10). Tras la revisión de varios casos se observó que esta patología es más frecuente en personas jóvenes, en su mayoría afectando a menores de 30 años sin que exista una predilección por género.

Dicha neoplasia aparece tanto en el maxilar como la región mandibular, con mayor predilección a esta última. Para ello hacemos una subdivisión de dichas estructuras anatómicas. El maxilar se divide en tres regiones anatómicas: anterior (desde la línea media hasta distal de la superficie del canino), premolar (desde mesial del primer premolar hasta distal del segundo premolar), y molar (desde mesial del primer molar hasta la superficie distal del último molar). Dicha neoplasia se da en ocasiones inusuales en el maxilar, con mayor aparición dentro de este en la región anterior.

La mandíbula se divide en cinco regiones anatómicas: anterior y premolar (ambas descritas anteriormente), molar (desde mesial del primer molar a distal del tercer molar), Angle (desde distal del tercer molar a la porción inferior de Ramus, bajo el plano oclusal), y Ramus (porción superior entre Ramus y el plano oclusal) (11). A propósito del caso presentado, y tras haber clasificados las regiones anatómicas de la mandíbula y del maxilar, podemos decir que el paciente presenta una lesión en la región molar de la mandíbula.

En cuanto al aspecto radiológico, la literatura revisada nos demuestra que el cementoblastoma benigno aparece como

una lesión de aspecto redondeado, pseudoquístico, que se rodea con cierta frecuencia periféricamente de una zona más radiolúcida y que presenta interiormente zonas radiopacas (9). Adicionalmente aparecen otros rasgos radiográficos como puede ser: reabsorción radicular, pérdida del contorno radicular, invasión del canal radicular, expansión ósea, desplazamiento de dientes adyacentes, erosión cortical y obliteración del espacio periodontal.

También se han descritos lesiones con radiología atípica, como es el caso de McDonald Wu., el cual presentaba un área radiolúcida pobremente definida con apariencia de absceso (12,13).

Por lo que se refiere al paciente que presentamos en este artículo, la lesión que aparecía en la radiografía cumple las características descritas anteriormente, con la salvedad de que el tumor no aparece adherido al tercio apical radicular. Esto se debe a que previamente a la exodoncia, no se apreciaba una clara evidencia del tumor en la radiografía. Probablemente al extraer el diente ya había células neoplásicas que no estaban tan desarrolladas para poder observarlo radiográficamente. Por lo que posteriormente a la extracción dichas células neoplásicas se desarrollan dando lugar al cementoblastoma. Además, se utilizó un TAC o un escaner para determinar la posición exacta del cementoblastoma en el eje horizontal (figura 1 y 2).

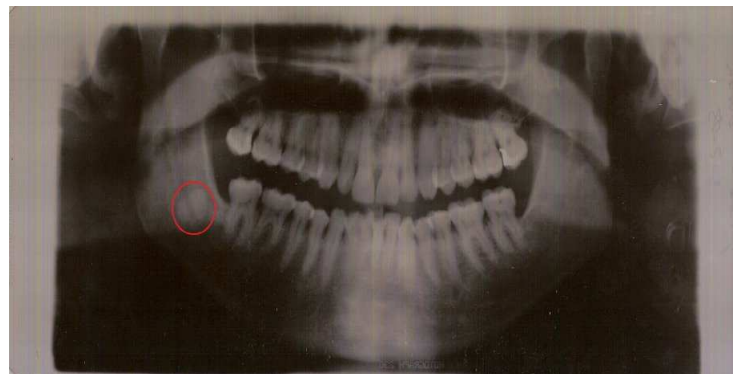


Figure 1. Ortopantemografía del paciente previa a la escisión del tumor

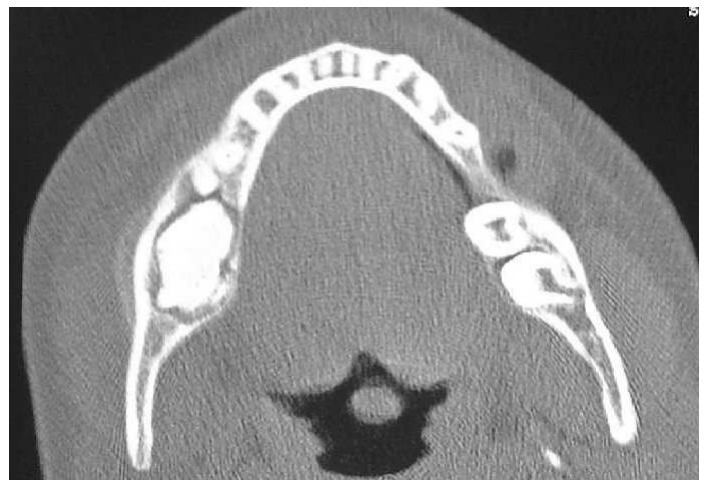

Figure 2. TAC del paciente previa escisión quirúrgica

Histológicamente, el cementoblastoma benigno está compuesto por masas duras de cemento o tejido parecido al cemento, con líneas concéntricas intensamente basófilas que semejan al aspecto de patrón en mosaico del hueso. Igualmente se nota una cápsula del tejido conectivo fibroso alrededor de la masa calcificada. Esto coincide con la zona radiolúcida que se observa en la radiografía hecha al paciente. Para Regezi y Scciuba (1991) el aspecto histológico representaba el volumen principal de la masa tumoral, la cual está compuesta de hojas de tejido parecido al cemento, algunas veces semejantes al cemento celular secundario, pero otras se depositan en un patrón globular parecido a los cementículos gigantes. Con frecuencia predominan líneas invertidas diseminadas a través de su tejido calcificado. Existe un componente variable de tejido blando que consta de elementos fibrilares, vasculares y celulares. Mucho del trabeculado cementario de las áreas de actividad se encuentra rodeado por capas de cementoblastos y alejados de esta, se observan los cementoclastos. En dichas áreas de actividad, la lesión es microscópicamente indistinguible del osteoblastoma benigno. La periferia del tumor muestra una capa celular de tejido blando parecida a una capsula; en esta periferia el trabeculado cementario está casi invariablemente ordenado en ángulos derechos.

Fugita y Col. (1989) estudiaron el área de desmineralización del tumor por medio de la técnica de Yoshiki, la cual es un simple método histológico para modificar la matriz osteoide en el hueso descalcificado, el cual mostró trabeculado desmineralizado en la periferia del tumor y aumento del cemento inmaduro con cementoclastos en la porción inferior. Los estudios con el microscopio de polarización y el análisis cualitativo han sido bien reportados. Bajo el microscopio de polarización la periferia del tumor muestra una fina refringencia en el cemento. A su vez se observó que el tejido asociado al cemento del cementoblastoma benigno tenía un estrecho y complicado depósito de haces de fibras colágenas (14,1,2,7,6).

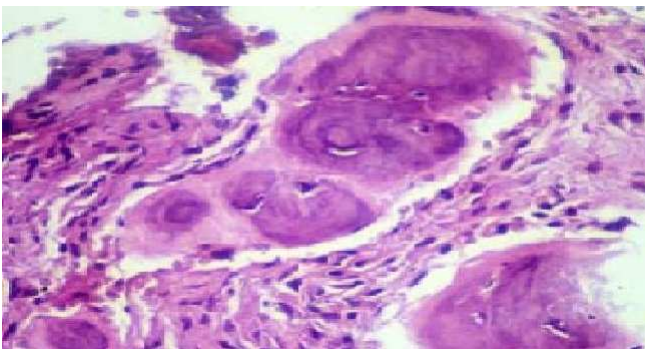


Figure 3. Corte histológico de la lesión

El plan de tratamiento indicado y realizado en nuestro caso fue la escisión quirúrgica de la lesión y la realización de un curetaje (para evitar recidivas). Algunos autores han sugerido el tratamiento de conductos y la apicectomía de la raíz involucrada. El pronóstico se reporta excelente en el caso de la escisión completa, observándose recidivas muy raras (16).

El paciente recibió una profilaxis antibiótica que consistía en la administración de 750 mg amoxicilina-ácido clavulánico,

8 días antes de los actos quirúrgicos. Dos horas previas al acto quirúrgico se administra un relajante: 50 mg Tetraxepam. Se utilizó un anestésico cuya composición consiste en Lidocaína al 2% con adrenalina (agente vasoconstrictor) al 1:100000.

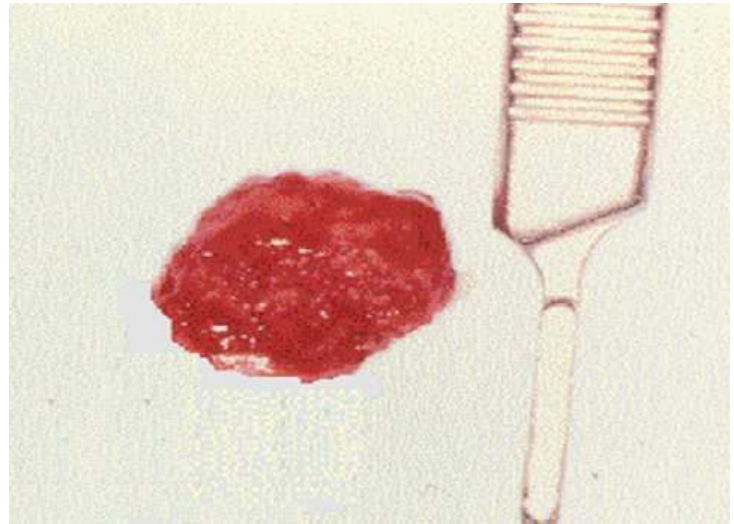


Figure 4. Cementoblastoma enucleado

Posterior a la escisión del cementoblastoma se le indica al paciente que se aplique sobre la zona afectada frío para disminuir la inflamación. Se le receta antiinflamatorio no esteroideos y antibióticos tales como la amoxicilina-ácido clavulánico durante 8 días. El paciente acude a consulta para la retirada de puntos de sutura a los 15 días y se le recomienda la visita periódica al dentista para revisar la lesión.

Conclusión

El cementoblastoma es un tumor benigno que crece a partir de cementoblastos neoplásicos. Histológicamente es similar al osteoblastoma, pero es único porque física y generalmente está relacionado a la raíz de un diente. Demuestra un crecimiento lento, firme, pero pudiendo alcanzar un tamaño considerable. Tiene la habilidad de fusionarse al diente adyacente. Desde el punto de vista radiológico, la mayoría de los tumores son radiopacos, aunque también pueden ser radiolúcidos en raras ocasiones. La expansión cortical y la erosión o perforación de la corteza son hallazgos comunes en lesiones recurrentes. Por último decir, que tras la escisión del tumor, el paciente puede llevar a cabo una vida normal con revisiones periódicas.

REFERENCES

- [1] Sumer, Gunduz K, Sumer AP, Gunham O. Benign cementoblastoma. A case report. *Med Oral Patol Oral Cir Bucal* 2006; 11:E483-5
- [2] Slimani F, Elbouhri M, Oukerroum A, Lazregh H, Mahtar M, Karkouri M, Abdelouafi A, Benjelloun A, Chekkoury-Idrissi A. Cémentoblastome maxillaire. A propos d'un cas. *Rev Med Brux*, 2009.
- [3] Aaron R Huber, Gretchen S. Folk. Cementoblastoma. *Head Neck Pathol*. 2009 June; 3(2): 133-135.
- [4] Donohue Cornejo, Alejandro et al. Reporte de un caso clínico de cementoblastoma y revisión de la literatura: literature review. *Rev Cubana Estomatol*, Jun 2009, 46(2).
- [5] Kreutzer R, Wohlsein P, Staszky C, Nowak M, Sill V, Baumgärtner W. Dental benign cementomas in three horses. *Vet Pathol*. 2007 Jul; 44(4):533-6.

- [6] Napier Souza L, Monteiro Lima Júnior S, García Santos Pimenta FJ, Rodrigus Antunez, Souza AC, Santiago Gomez R. Atypical hypercementosis versus cementoblastoma. *Dentomaxillofac Radiol.* 2004 Jul; 33(4):267-70.
- [7] Lazarde J, Montilla G, Rivera H, Padrón B. Cementoblastoma Benigno. Reporte de un Caso. *Acta Odontológica Venezolana.* 1999; 37(1).
- [8] Mangala M, Ramesh DN, Surekha PS, Santosh P. Florid cemento-osseous dysplasia: Review and report of two cases. *Indian J Dent Res [serial online]* 2006 [cited 2009 Oct 19]; 17:131. Available from: <http://www.ijdr.in/text.asp?2006/17/3/131/29875>.
- [9] Gutiérrez Pérez JL, Infante Cossío P, Torres Lagares D, et al. Atlas de tumores odontogénicos. Universidad de Sevilla. 2006; 1-6,18-20,27-36, 59, 67-69, 82, 85, 96-98,121-123, 130-133, 141-151, 177-180, 199-201.
- [10] Brown AM. Review of Burdell and Burdell's observations on the structure, physiology, anatomy and diseases of the teeth. *Am J Dent Sc* 1839; 1:19-24
- [11] White Stuart C, Pharoah Michael J. Radiología oral. Principios e interpretación. Ed. Elsevier. 4 ed. 2002; pp. 401-403
- [12] Cawson RA, Binnie WH, Speight PM, Barrett AW, Wright JM. Lucas's Pathology of Tumors of the Oral Tissues. Ed. Churchill Livingstone. 5 ed.1998; pp. 79-81.
- [13] Donado Rodríguez M, et al. Cirugía Bucal, Patología y técnica. Ed.Masson. 3ed. 2005; pp. 817-818,833
- [14] Reichart Peter A, Philipsen Hans Peter. Atlas de patología oral. Ed.Masson. 1998; pp. 243
- [15] Odell EW, Mogan PR. Biopsy Pathology of the Oral Tissues. Ed. Chapman and Hall Medical. 1998; pp. 285,305-306.
- [16] Ohki K, Kumamoto H, Nitta Y, Nagasaka H, Kawamura H, Ooya K. Bening cementoblastoma involving multiple maxillary teeth: Report of a case with a review of the literatura. *Oral Surg Oral Med Oral Pathol Oral Radiol Endod* 2004; 97:53-8.